

AFRIČKA SVINJSKA KUGA

KLINIČKA I PATOANATOMSKA SLIKA BOLESTI

DEFINICIJA BOLESTI

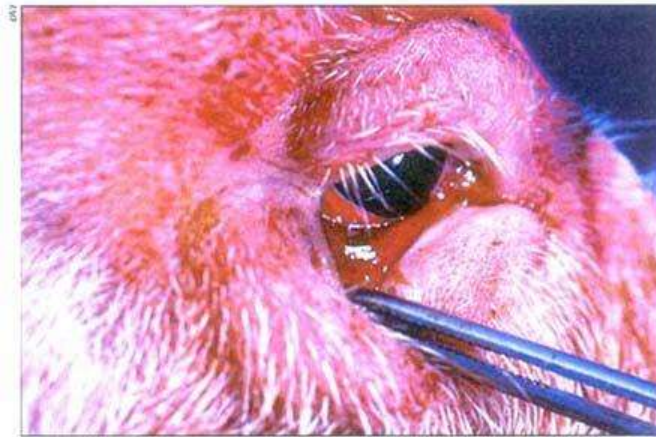Afrička svinjska kuga je vrlo kontagiozna virusna zarazna bolest svinja (domaćih i divljih) koja se manifestira u obliku hemoragijske groznice sa mortalitetom koji može doseći i 100%.

Uzročnik bolesti je DNA virus s ovojnicom koji spada u rod Asfivirusa iz porodice Asfarviridae. Sojevi virusa ASK razlikuju se po virulenciji, iako nisu ustanovljeni različiti serotipovi .

KLINIČKI ZNAKOVI BOLESTI

Inkubacija traje od 5 do 15 dana.

Prvi klinički znak bolesti obično je visoka tjelesna temperatura (više od 40°C), praćena depresijom, gubitkom apetita, brzim i teškim disanjem, te iscjetkom iz nosa i očiju.

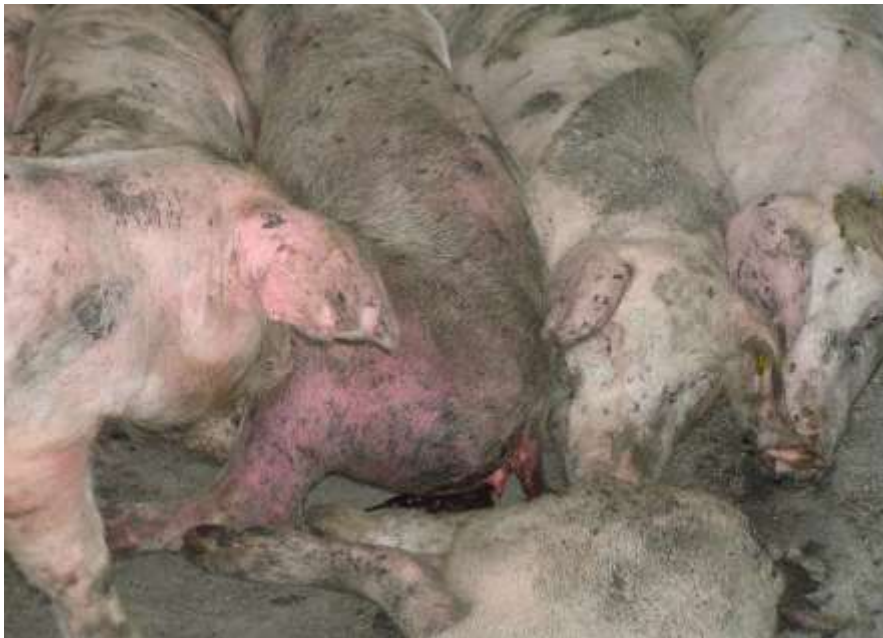

Slika 1. Kongestija i hemoragije mukoznih membrana na očiju

Svinje su nekoordinirane u kretanju i nakupljaju se u skupine. Krmače mogu pobaciti u svim stadijima gravidnosti. Kod nekih svinja može doći do povraćanja i opstipacije, dok se kod nekih može razviti krvavi proljev. Javljaju se vidljiva potkožna krvarenja, posebno na ekstremitetima i uškama. Prije smrti može doći do kome, koja se javlja jedan do sedam dana nakon pojave kliničkih znakova.



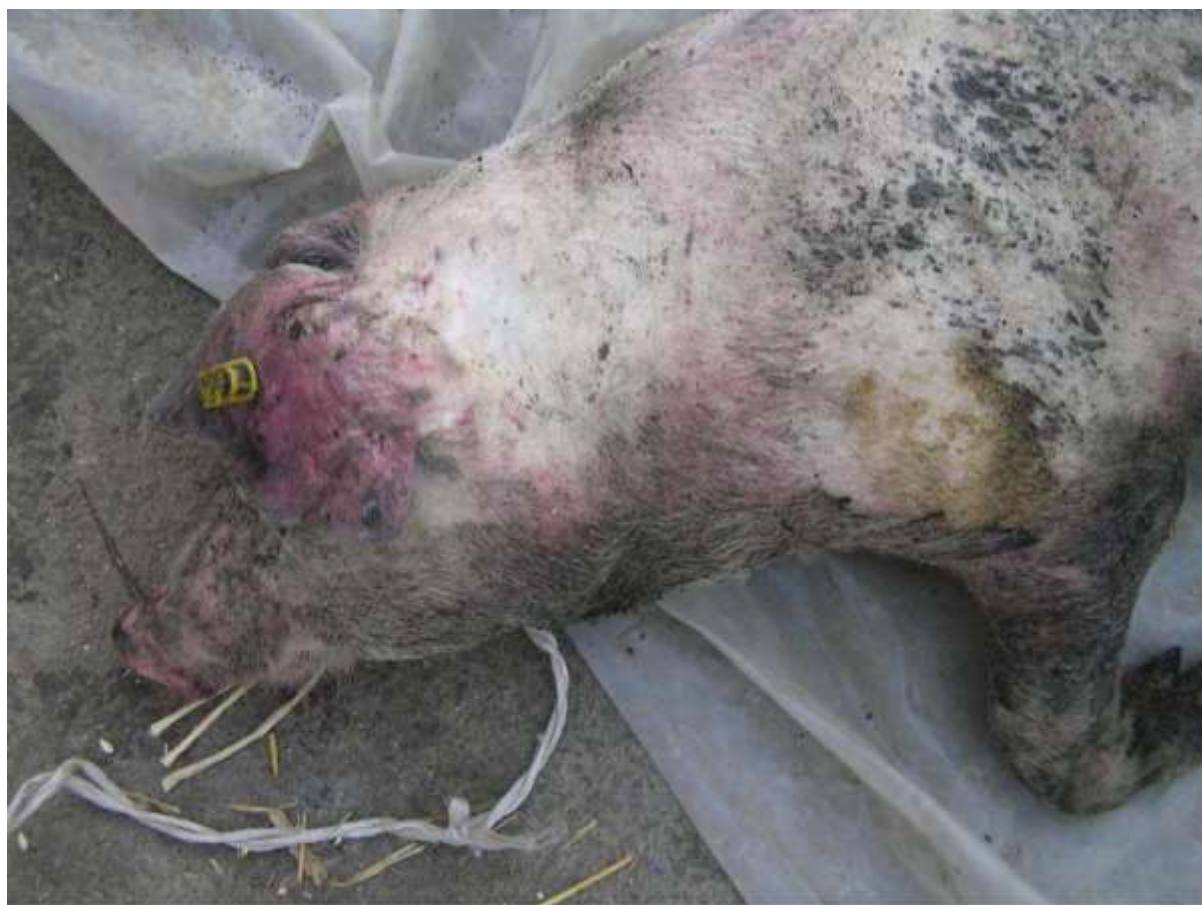Slika 2. Svinje se nakupljaju u skupine



Slika 3. Krvavi proljev



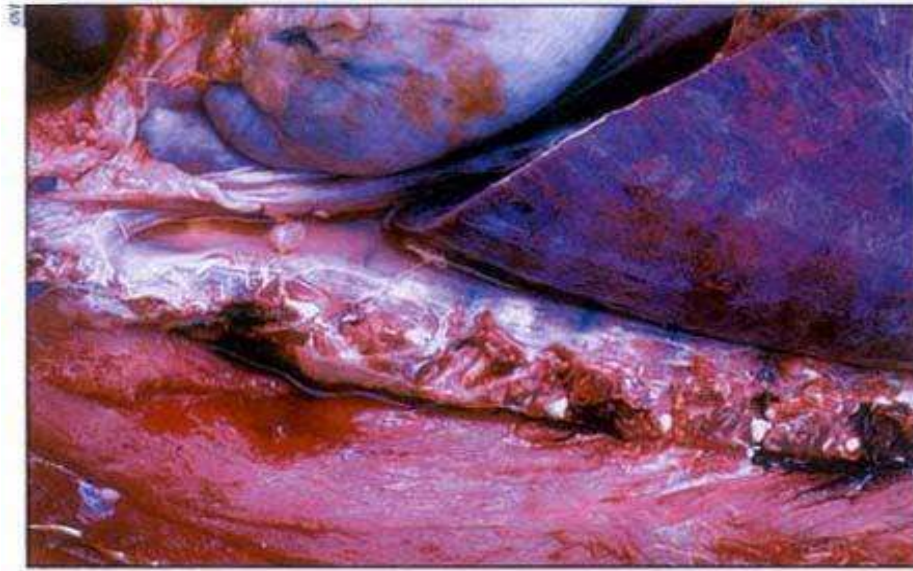Slika 4. Otežano kretanje



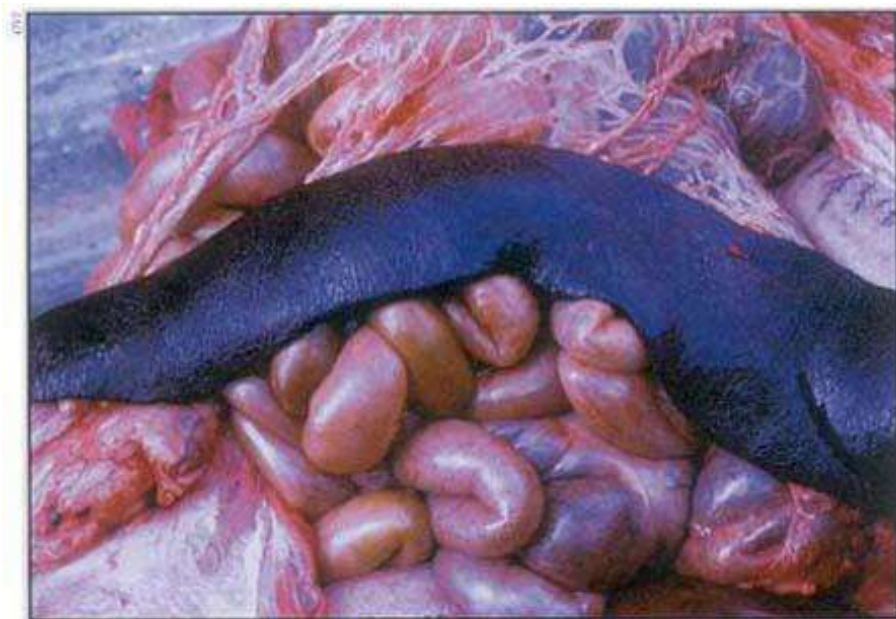Slika 5. Potkožna krvarenja po uškama i ekstremitetima

PATOANATOMSKI ZNAKOVI BOLESTI

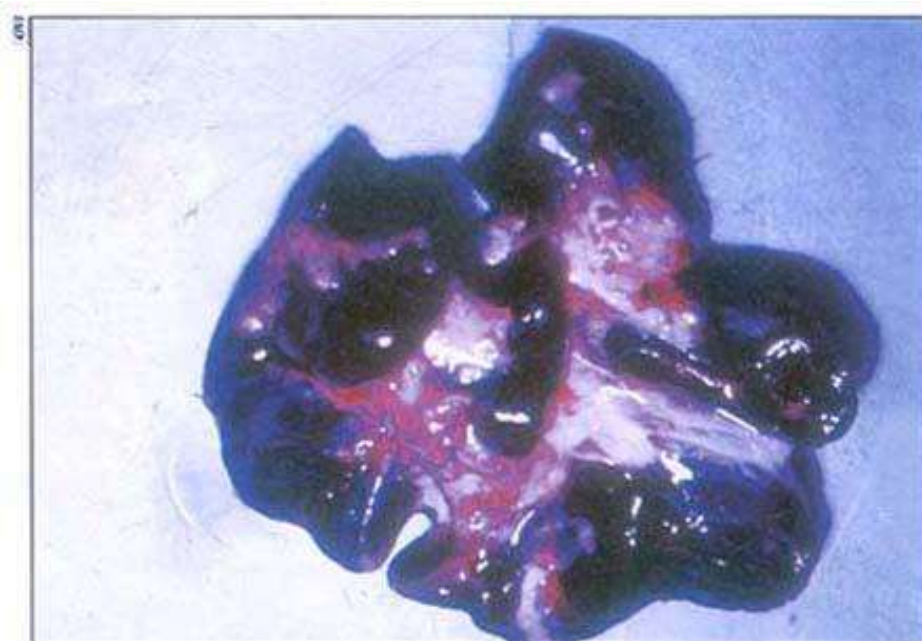Patoanatomski nalazi pokazuju tipičan hemoragijski sindrom s općom kongestijom trupa, nakupljanjem krvi u prsnoj i trbušnoj šupljini, povećanom tamnom slezenom, hemoragičnim limfnim čvorovima koji nalikuju ugrušcima krvi, posebno bubrežni i gastrohepatični limfni čvorovi, petehijalnim krvarenjima po bubrezima (kortikalnim i medularnim piramidama i bubrežnoj nakapnici), serozi abdomena, sluznici želuca i crijeva i srcu (epikard i endokard), hidrotoraksom i petehijama po pleuri.



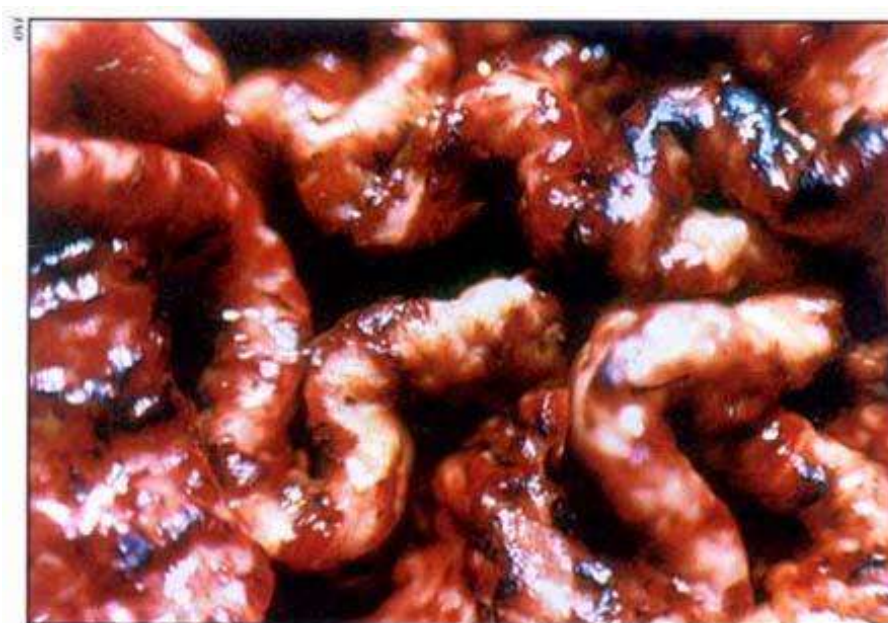
Slika 6. Nakupljanje krvave tekućine u tjelesnim šupljinama



Slika 7. Tamna i povećana slezena



Slika 8. Hemoragični mezenterijalni limfni čvorovi



Slika 9. Krvarenja po sluznici želuca